Aus dem Zahnärztlichen Institut der Universität Marburg
Direktor: Professor Dr. Hans Fliege

Beiträge zur Verbesserung der Positivwiedergabe von Röntgennegativen

Inaugural-Dissertation

zur Erlangung der Doktorwürde
in der Zahnheilkunde
der Hohen Medizinischen Fakultät
der Philipps-Universität zu Marburg

vorgelegt von

Julius Schlipköter
approb. Zahnarzt aus Neukirchen Kr. Moers

Marburg-Lahn
1936

Angenommen von der medizinischen Fakultät der Universität Marburg
am 13. Juli 1936.

Gedruckt mit Genehmigung der Fakultät.

Referent: Dozent Dr. *von Reckow.*

Korreferent: Prof. Dr. *Hans Fliege.*

R. UNIV.
BIBLIOTHEEK
LEIDEN

Meinen lieben Schwestern.

Bei der Durchsicht des Schrifttums nach Erörterungen über das Kopierverfahren von Röntgenfilmen begegnet man wenig befriedigenden Angaben. Es wird das aus dem Filmnegativ gewonnene Positiv meist nur als Notbehelf angesehen. In Anbetracht der Tatsache, daß in der Zahnheilkunde vom Positiv doch recht häufig Gebrauch gemacht werden muß, — sei es zur Vermittlung des Röntgenbefundes an einen anderen Kollegen oder zur Reproduktion im Schrifttum, wo das Röntgenogramm eine besondere Rolle spielt — kann an der Feststellung eines „Notbehelfes" nicht gleichgültig vorübergegangen werden. Es verlohnt, an dieser Stelle einen kurzen Überblick über das Urteil einiger Autoren hierzu wiederzugeben. So schreibt *Dieck* im Jahre 1911:

„Es muß allerdings betreffs der Positivwiedergabe eines Röntgenbildes auf eines aufmerksam gemacht werden, was photographisch-technisch wichtig ist. Ein gutes Röntgennegativ — wenn wir die Originalaufnahme so bezeichnen wollen — d. h. ein Negativ mit guter Konturschärfe in der Durchsicht, ergibt nicht notwendigerweise eine gute Kopie. Die Kontraste leiden beim Kopierverfahren."

Albers-Schönberg schreibt 1913 (4. Auflage) und 1919 (5. Auflage) nach kurzer Einleitung:

„Im allgemeinen empfiehlt es sich indessen, von Abzügen nach Möglichkeit ganz abzusehen, da sehr viele Einzelheiten auf den Papierbildern verloren gehen."

Es darf hier jedoch nicht vergessen werden, daß diesem Urteil der Stand der photographischen Technik jener Zeit zugrunde liegt. Einige Zeilen weiter schreibt der Verfasser:

„Es kommen aber zahlreiche Fälle vor, in denen man nicht umhin kann, Abzüge herzustellen, besonders wenn es sich darum handelt, bei Unfallbegutachtungen Material für die Akte zu beschaffen."

Leix schreibt 1923:

„Das Kapitel über die Herstellung von Positiven kann insofern sehr kurz behandelt werden, als dieselben, wie schon erwähnt, für den Röntgenologen keine besondere praktische Bedeutung haben, es sei denn, daß von Röntgennegativen Kopien angefertigt werden, die zur Illustration einer Krankengeschichte dienen oder Kopien zum Mitgeben für den Patienten gemacht werden. Zur Sicherung einer exakten Diagnose ist eine Kopie deshalb nicht geeignet, da die Helligkeitsunterschiede einer Platte niemals in demselben Grade auf einer Kopie wiedergegeben werden können."

Herz schreibt 1929:

„Für Reproduktions- und Projektionszwecke, vor allem aber zur Weitergabe an ärztliche Kollegen werden in der Praxis viel Kopien und Diapositive von Röntgenfilmen angefertigt. Meist handelt es sich dabei um Verkleinerungen.

Allgemein wirkt beim Umdruck eines Röntgennegativs die Doppelschicht infolge des großen Kontrastumfanges erschwerend, da das einschichtige Kopier- und Diapositivmaterial nicht solch hohen Kontrastumfang aufzuweisen hat. Man steht daher vor der Wahl, entweder die wichtigen Bildteile mit gleichen Kontrasten, wie das Original sie hat, darzustellen, jedoch auf Kosten weniger wichtiger Teile, die oft ganz wegfallen (Weichteile bei Kopien von Knochen). Dies wird im allgemeinen bei (für den betreffenden Negativteil) normaler Belichtung und normaler Entwicklung des Kopiermaterials erreicht;

oder

alle Bildteile mit gleichmäßig abgestuften Kontrasten wiederzugeben, aber ein Bild mit flacherer Gradation (geringeren Kontrasten) zu erhalten, wegen des geringeren Kontrastumfanges der einfachen Schicht. Man erzielt solche Resultate bei (oft mehrfacher) Überbelichtung und Unterentwicklung. Die flachere Gradation des Kopier- und Diapositivmaterials stört oft deshalb weniger, weil Verkleinerungen schärfer sind."

Eggert äußert sich 1931 dazu wie folgt:

„Im allgemeinen genügt für die Diagnose die Original-Röntgenaufnahme (Negativ), eine Positivkopie wird selten benötigt. Unter Umständen aber kann es wünschenswert sein, Positiv-Abzüge auf Papier oder verkleinerte Diapositive auf Filme zu haben."

Diese Feststellung wird von *Eggert* in der neuesten Auflage 1936, insbesondere was die Positiv-Abzüge betreffen, kaum erweitert, wohl aber die Ergebnisse des Diapositivverfahrens.

Haenisch und *Holthusen* führen 1933 über das Positivverfahren — nachdem vorher die Verarbeitung des Negativmaterials beschrieben wurde — folgendes aus:

„Das wie oben erhaltene Bild ist ein echtes Negativ im Sinne der lichtphotographischen Technik: dichte Stellen zeichnen sich hell, weniger dichte dunkler. Es ist auch für den Originalfilm ein leichtes, genau wie beim lichtphotographischen Positivverfahren, diese Verhältnisse umzukehren. Der Zweck des sogenannten Positivverfahrens ist allerdings im Röntgengebiet vor allem die Vervielfältigung des Bildes. Entweder kann eine K o n t a k t k o p i e des Originals auf Papier oder auf Diapositivfilm hergestellt werden, oder aber es können Verkleinerungen auf Film oder Papier angefertigt werden."

Es ist also fast immer festzustellen, daß der Röntgenologe gern auf das Kopierverfahren verzichtet, da ihn die Ergebnisse desselben nicht in demselben Maße befriedigen, wie das Negativ selbst. Diese wenigen aus verschiedenen Zeitabschnitten entnommenen Urteile über das Kopierverfahren bei Röntgenaufnahmen bekunden, daß bis

zur Gegenwart das Bedürfnis vorliegt, Für und Wider des Kopierverfahrens soweit als möglich zu klären und festzustellen,

1. durch welche Einflüsse und in welchem Umfange die Brauchbarkeit eines Positivs von Negativen verschiedener Dichte gemindert werden kann und
2. innerhalb welcher Grenzen flaue oder dichte Negative noch brauchbare Positive erzielen lassen.

Eine solche Klarstellung erscheint um so mehr geboten, als im Schrifttum immer wieder Röntgenogramme reproduziert werden, denen vielfach kaum oder überhaupt nicht zu entnehmen ist, was eigentlich gezeigt werden soll. Die Ursachen hierfür liegen nur zu einem kleinen Teil im Druckverfahren, sie sind vielmehr in der Unzulänglichkeit der eingeschickten Positive zu suchen. Diese Unzulänglichkeit geht meist zurück auf

1. Unter- oder Überexposition des Filmes bei der Aufnahme, oder
2. Unter- oder Überentwicklung des Filmnegativs, oder
3. Unter- oder Überbelichtung der Entwicklungspapiere, oder
4. Unter- oder Überentwicklung der Entwicklungspapiere und
5. Temperaturabweichungen der Entwicklungsbäder.

Zur Klärung der oben angeführten Punkte soll in der vorliegenden Abhandlung ein Beitrag geliefert und über die darüber angestellten Versuche und deren Ergebnisse berichtet werden. Gerade für das zahnärztliche Gebiet ist es besonders wichtig, die gekennzeichneten Grenzen genau festzulegen, da die Ausmaße der wiederzugebenden Bilder im Vergleich zu anderen Disziplinen, wie der Chirurgie, was z. B. die Reproduktion im Druck angeht, nicht verkleinert, sondern sogar häufig vergrößert wiedergegeben werden und daher um so genauer aufgezeichnet sein müssen. Erschwerend wirkt dabei mit, daß das Röntgenogramm im Bereich des Ober- und Unterkiefers ein Vielfaches an Projektionsrichtungen erfordert und sich aus vielen mehr oder weniger sich deckenden Strukturen verschiedener Dichte zusammensetzt, eine Vielheit, die bei röntgenographischen Verfahren anderer Körpergegenden fehlt und damit die Auswertung vereinfacht.

Einleitend möchte ich einige Angaben über die Bedingungen voranstellen, die an ein normales Röntgenbild (Negativ) z. B. vom Knochengewebe gestellt werden. Seine Darstellung steht bei der Diagnostik von Kiefer und Zähnen bei weitem im Vordergrund, weil sich hier unter anderem die ersten im Röntgenbild erfaßbaren Erscheinungen manifestieren, wenn ein Krankheitsprozeß der Pulpa von seinem Ausgangsgebiet auf die Umgebung übergreift.

Adler schildert das

Röntgenogramm des Knochengewebes

vom Unterkiefer in Anlehnung an *Colyer* wie folgt:

„I. Die Corticalis überzieht die Spongiosa des Alveolarfortsatzes als feine weiße Linie. Sie kleidet die Alveole aus und geht in die Kompacta der Interdentalsepten über. In vollständig normalen Fällen besteht kein Unterbruch in diesem kompacten Überzug.

II. Das Periodontium zeigt sich als feiner Schatten zwischen Wurzel und Corticalis. Normalerweise zeigt er überall gleiche Breite.

III. Die Spongiosa. Es ist unmöglich eine genaue Beschreibung einer normalen Spongiosa zu geben. Diese erschließt sich hauptsächlich auf eine Kenntnis der Dicke, Struktur und Anordnung der individuellen Trabekel.

IV. Die Kompacta. Die einzige Kompacta von Bedeutung ist diejenige um den Mandibularkanal herum. Sie ist mehr oder weniger strukturlos."

Welche Einzelheiten am

Röntgenogramm eines Zahnes

beachtenswert sind, haben *Robinsohn* und *Spitzer* genau präzisiert. Die Autoren führen dazu aus und unterscheiden:

„A. Normale Verhältnisse. (Abb. 1.)

1. Kronenemail: an sich röntgenologisch wenig wichtig, da der äußeren Inspektion zugänglich, daher selten gezeichnet; zu achten auf Resorptionsherde, die sich unter dem Email ausbreiten und außen nicht sichtbar sind.
2. Unterer Schmelzrand.
3. Kronendentin.
4. Halsteil, reichend vom unteren Schmelzrande bis zum Limbus der normalen Alveole, beziehungsweise bis zum Kamme des normalen Septums; zu achten auf Karies und Zahnstein.

5. 6. Wurzel, Dentin und Zement nicht differenzierbar; zu achten auf die Breite der Wurzel zu beiden Seiten des Wurzelkanals (wegen Resorption an der äußeren oder inneren Seite bei Karies, Druckatrophie an den Wurzeln von Milchzähnen durch die Kronen der durchbrechenden, bleibenden Zähnen usw.), Form der Spitze usw.

7. Wurzelbrücke, zugleich Boden der Pulpahöhle.
8. Kronenhöhle, zu achten auf Form und Größe der Höhle (Sekundärdentin, Dentikel).
9. Wurzelkanäle, zu achten auf Verlauf und Weite der Kanäle.

10. 11. 12. Foramen apicale, zu achten auf Breite (ob offen oder geschlossen) und die Mündung (an der Spitze oder seitenständig).

13. Septum interradiculare.
14. Septum alveolare s. interdentale.
15. Kamm des Septums.

16. 17. Limbus alveolaris.

18. Seitenwand der Alveole. Septum und Alveole sind in der minüziösesten Weise auf resorptive und sklerosierende Veränderungen abzusuchen.
19. Spitzenalveole.
20. Periodontalraum, der vom Periodont eingenommene Raum zwischen Wurzeloberfläche und Alveolarkompacta, auf Breite genau zu achten.

B. Pathologische Verhältnisse. (Abb. 2.)

a) Konturzeichnungen der Zahnoberfläche und der stärkeren Außenkompacten.
b) Destruierte Außenkompacta.
c) Konturzeichnungen der Zahninnenfläche (Begrenzung des Pulparaumes) und der zarten Innenkompacten der Alveolarwand und der natürlichen Kanäle (Canalis mandibularis und incisivus) und der natürlichen Hohlräume (Kiefer- und Nasenhöhle).
d) Hyperostotische, sklerosierte Innenkompacten.
e) Destruierte Innenkompacten.
f) Verkalkte Apposition über Außenkompacten (Periostitis).
g) Unscharf begrenzte Resorptionsherde der Zähne und Kieferknochen.
h) Scharf begrenzte Resorptionsherde der Zähne und der Kieferknochen.
i) Natürliche Hohlräume.
k) Resorptionsherde mit Sequester.
l) Spezifisch schwere, besonders metallische Füll- und Ersatzmaterialien und Fremdkörper.
m) Spezifisch leichte Füll- und Ersatzmaterialien (z. B. Zement, ferner Zahnstein usw.).
n) Milchzähne. (Aus graphischen Gründen verwende ich entgegen der allgemeinen Übung arabische Ziffern für Milchzähne, römische für bleibende Zähne.)
o) Bleibende Zähne. (Noch nicht durchgebrochene oder retinierte Zähne werden, soweit sie im Kiefer liegen, schraffiert.)
p) Auf den Text verweisende Ziffern."

Von den krankhaften Veränderungen im Kieferknochen schreibt *Loos:*

„Immer erscheint im Röntgenbild eine Knochenschwundzone in Form des Ausfalls des Knochenschattens oder des Verschwimmens und der wolkigen Trübung der Spongiosazeichnung. In Herdform finden sich derartige Rarefikationsbezirke am Rande der Alveole, in den Septen, ebenso wie an den Wurzelspitzen. Kompactadefekte und Schwundzonen in der Zahnfachwand bedingen eine Verschiebung der Knochengrenze im Sinne einer Erweiterung des Periodontalraumes oder einer umschriebenen Verbreiterung, am Rande des Zahnfaches ein Zurücktreten bzw. tiefer treten oder eine Aussparung der Knochenzeichnung ... Ersatz des Knochengewebes durch osteoides oder Bindegewebe verursacht im Röntgenbild Verschwimmen der Bälkchenstruktur, ebenso Infiltration und fibröse Umwandlung des Markgewebes. Der Ersatz durch fremdartiges Gewebe gewährt ebensowenig wie etwa der wolkige Schatten des paradentalen Myeloms deutlichere strukturelle Unterscheidungs-

merkmale. Diese ergeben sich viel eher aus der Konturbeschaffenheit des Randbezirkes. So ist die Begrenzung scharf bei Zysten, zystischen Geschwülsten und soliden Tumoren. Die Randzonen sind unscharf bei der diffusen Ausbreitung von Entzündungsherden, zerfasert bei Randresorptionen und zackig beim Vordringen von metaplastischen Tumoren, guirlandenartig, wenn die letzteren aus einzelnen Knoten bestehen, wie z. B. Adamantinome."

Da hierher gehörige Angaben anderer Autoren sich mit denen der vorher erwähnten Autoren decken, würde es zu weit führen, die Ausführungen hier zu wiederholen.

Bei der Beurteilung, ob das Kopierbild dem Negativ ebenbürtig ist, gilt es festzustellen, inwieweit das Positiv die oben geschilderten Strukturen und Differenzierungen aufweist. Es ist berechtigt, das Positiv eines Röntgenbildes dann als vollwertig und zu diagnostischen Zwecken für genügend zu erachten, wenn die oben erwähnten Bedingungen erfüllt sind, d. h. wenn die Details, die das gesunde vom kranken Knochengewebe charakterisieren, daraus hervorgehen.

Dabei ist einbegriffen, daß es scharf und kontrastreich sein muß, sonst zeichnen sich die Feinheiten nicht genügend ab. Die Schärfe und der Kontrastreichtum eines Filmnegativs sind von verschiedenen Faktoren abhängig, die hier nicht näher zu erörtern sind. Immerhin soll daran erinnert werden, daß der Kontrastumfang für die Beurteilung eines Röntgennegativs von großer Bedeutung ist.

Herz versteht darunter:

„die Differenz der geringsten und der größten Schwärzung eines Negativs. (Unter der größten Schwärzung des Negativs ist die maximale Schwärzung im Bild des aufgenommenen Objektes gemeint, nicht die Schwärzung, die durch direkte Strahlung — ohne Durchdringen eines Objektes — ausgelöst wurde.) Nach den Untersuchungen von W. Bronkhorst ist zur optimalen Differenzierung eines Negativs ein Kontrastumfang von etwa 1,2 bis 1,5 erforderlich, d. h. die Differenz der minimalen und maximalen Schwärzung sollte etwa 1,2 bis 1,5 betragen. Hat die hellste Stelle die Schwärzung Null, dann muß die dichteste Stelle des Negativs die Schwärzung 1,2 bis 1,5 betragen. Die Schwärzung Null setzt ein völlig schleierfreies Negativ voraus; je nach dem Schleierwert der hellsten Stelle sollte die maximale Schwärzung des Negativs entsprechend größer sein, um den optimalen Kontrastumfang von 1,2 bis 1,5 zu wahren...

Größere Schwärzungen als etwa drei sind nicht mehr von Bedeutung für die zu erzielende Bildwirkung, weil die den Schwärzungen über 3,0 und unter 3,0 benachbarten Intensitätsunterschiede nur schwer zu erkennen sind, ohne daß man an den hellsten Stellen von durchscheinendem Licht geblendet wird.

Aufnahmen mit kleinem Kontrastumfang 0,7 bis 0,9 erlauben eine bessere Differenzierung bei geringer Beleuchtungsstärke des durchscheinenden Lichtes (Schaukasten). Ein Negativ mit großem Kontrastumfang kann nur bei großer Beleuchtungsstärke des Schaukastens voll

ausgenutzt werden. Diese Tatsache spielt, wie schon gesagt, in der Praxis eine viel erheblichere Rolle, als allgemein angenommen wird...

Je plötzlicher der Übergang zweier benachbarten Schwärzungsfelder, je schärfer also die Grenze des Zusammenstoßens ist, um so größer erscheint auch der Unterschied der Schwärzungen (also der subjektive Kontrast) für das Auge, und andererseits erhöht ein größerer Unterschied in der Schwärzung benachbarter Felder den Eindruck der Schärfe. Erhöhter Kontrast verbessert die Schärfe und umgekehrt in ihrer Wirkung auf das Auge.

Unter idealer Schärfe der Abbildung eines Objektes versteht man, daß jeder Punkt des Objektes wieder als ein Punkt in der Abbildung erscheint."*)

Praktisch ist die genaue Beurteilung der Dichte eines Filmnegativs mit großen Schwierigkeiten verbunden. Man begnügt sich mit der Unterscheidung von normalen, flauen und dichten Negativen.

Auch hier sollen der Einfachheit halber hinsichtlich der wechselnden Dichte der Röntgennegative drei Grade unterschieden werden:

A. Normale Dichte, der Film ist kontrastreich, seine Strukturen sind gut differenziert.

B. Herabgesetzte Dichte (flau), der Film ist fast durchsichtig, die Strukturen sind kaum gegeneinander differenziert und nur schwach vor gedämpftem Lichtkasten erkennbar.

C. Verstärkte Dichte (hart), der Film ist bei Tageslicht nahezu undurchsichtig, die Strukturen sind kaum gegeneinander differenzierbar. Nur bei starker, künstlicher Lichtquelle treten die Strukturen deutlich hervor.

Arbeitsbedingungen.

Neben der Kennzeichnung des Negativmaterials bedürfen das photographische Papier wie auch die Chemikalien, soweit sie für die folgende Untersuchung herangezogen werden, einer kurzen Angabe. Sowohl „AGFA LUPEX" hart, normal und weich, wie „AGFA BROVIRA" Brillant in denselben Abstufungen, benutzte ich für meine Versuche, die schließlich nur mit „AGFA LUPEX" fortgeführt wurden. Zwar ist „AGFA BROVIRA" Brillant an sich ein empfindlicheres Entwicklungspapier. Doch ist die Bearbeitung desselben beim dunkelroten Licht insofern mit Schwierigkeiten verbunden, als bei der Vielheit der sich mehr oder weniger deckenden Strukturen, wie sie im Ober- und Unterkiefer vorgefunden werden, es nur dem Geübten möglich ist, den Zeitpunkt des Abschlusses der Entwicklung richtig abzupassen und befriedigende Ergebnisse zu erzielen. Es sind allerdings Gelegenheiten vorhanden, wo schlecht auf „AGFA

*) *Eggert* führt den Schwärzungsmesser nach *Martens* an, wobei genaue Gradeinteilungen je nach Dichte des Filmnegativs angegeben werden können.

BROVIRA“ verzichtet werden kann, wie z. B. bei Filmnegativen der Güte C (siehe S. 11). Für den Erfahrenen haben allerdings die Bromsilberpapiere mit ihrer besonders empfindlichen Emulsionsschicht den Vorteil, daß diese Papiere ein schnelleres Arbeiten ermöglichen.

Als Entwickler benutzte ich „AGFA METOL-HYDROCHINON“ in einer Verdünnung von 1:5. Als Fixierbad diente „SAURES AGFA FIXIERSALZ“. Die Temperatur des Entwicklers wie des Fixierbades wurde stets auf 18° C gehalten. Um während des Entwickelns keiner Temperaturschwankung der Bäder ausgesetzt zu sein, wurde die vorgewärmte Entwicklerschale ständig in einem Warmwasserbad gehalten. Hierdurch wurde die Einwirkung der kühleren Außentemperatur ausgeglichen und immer die konstante Temperatur von 18° C gewahrt. Die Zwischenwässerung erfolgte ohne Zusatz von Eisessig. Die Lichtquelle bestand aus einer Birne mit einer Lichtstärke von 40 Watt. Während der Belichtungszeit war der Kopierrahmen in einem Abstand von 60 cm von der Lichtquelle entfernt.

Untersuchungsverfahren.

Die Untersuchungen erstrecken sich auf das Verhalten normaler, flauer oder dichter Negative

1. bei der Verwendung von Entwicklungspapieren, Chlor- und Bromsilberpapieren, verschiedener Härtegrade,
2. bei Über- und Unterbelichtung der Entwicklungspapiere,
3. auf Über- und Unterentwicklung der Entwicklungspapiere,
4. auf den Einfluß der Ermüdungserscheinungen eines nicht mehr ganz frischen Entwicklers (alles bei einer einheitlichen Entwicklertemperatur von 18° C).

Von der Prüfung des Einflusses eines unter- oder übertemperierten frischen bzw. nicht mehr ganz frischen Entwicklers wurde abgesehen, da die Einhaltung der Temperaturgrenze praktisch keine Schwierigkeiten bieten dürfte und sich einhalten läßt.

Materialübersicht.

Die nachfolgenden Untersuchungsprotokolle und deren Ergebnisse sind ein Ausschnitt des im folgenden zusammengestellten und von mir bearbeiteten Materials:

Negative	Anzahl	Größe	Aufnahmen vom Unterkiefer	Oberkiefer
normale	16	3×4	5	11
flaue	20	3×4	7	13
dichte	20	3×4	8	12

Für diese Negative wurden folgende Entwicklungspapiere herangezogen:

Papier	Anzahl auf Lupex	Anzahl auf Brovira
weich	64	40
normal	53	50
hart	54	30

Die Verarbeitung dieser Entwicklungspapiere wurde wie folgt ausgeführt:

1. Agfa Lupex.

	unter-	normal entwickelt	über-	unter-	normal belichtet	über-
a) weich	17	23	24	20	24	20
b) normal	18	19	16	12	22	19
c) hart	13	23	18	18	19	17

2. Agfa Brovira.

	unter-	normal entwickelt	über	unter-	normal belichtet	über-
a) weich	14	17	9	15	11	14
b) normal	20	18	12	18	14	18
c) hart	8	9	13	9	8	13

Zur allgemeinen Orientierung über die Arbeitsweise von Entwicklungspapieren zeigen die Röntgenbildabzüge der Tafel I in Abb. 1, 2, 3 das Ergebnis bei einem Negativ der Güte A (siehe S. 11). Bei gleicher Belichtungszeit, Entwicklungsdauer und Temperatur zeitigen harte, normale und weiche Entwicklungspapiere ganz verschiedene Ergebnisse.

Beschreibung des verwendeten Negativs.

(Von einem Wechselgebiß.)

Am ersten Molaren mit seinem noch nicht ganz abgeschlossenen Wurzelwachstum zeichnen sich außerdem Periodontalspalt und Innencorticalis genau ab. Die Wurzeln des zweiten Milchmolaren sind schon zum großen Teil resorbiert, aber die Bifurkation noch nicht getrennt. Beim ersten Milchmolaren ist die Resorption der distalen Wurzel vollständig, die der medialen nur von distal erfolgt. Ferner ist der Abbauprozeß des Alveolarknochens zwischen

den Milchmolaren und den sich darunter befindlichen Prämolaren als noch nicht beendet erkennbar. Während der zweite Prämolar noch allseitig von Knochengewebe eingeschlossen ist, hat der erste Prämolar seine knöcherne Umrahmung kauflächenwärts zu einem großen Teil bereits verloren.

Beschreibung der Bildabzüge von Tafel I.

Zur Hervorhebung der wesentlichen Merkmale im Röntgenbildabzug ist den Abzügen ein Diagnostogramm nach *Robinsohn* und *Spitzer* (Tafel I, Abb. 4, 5, 6) beigegeben. Bei der vergleichenden Betrachtung der Positive können wir deutlich erkennen, wie auf dem harten Papier (Tafel I, Abb. 1) fast alle Konturen des zweiten Milchmolaren verschluckt werden, die auf normalem Papier (Tafel I, Abb. 2) noch eben angedeutet und auf dem weichen Papier (Tafel I, Abb. 3) vollkommen gezeichnet sind. Beim zweiten Milchmolaren auf Tafel I, Abb. 1 will es scheinen, als ob die Wurzelfragmente dieses Milchzahnes schon getrennt nebeneinanderliegen. Für den Röntgenbefund ist diese Tatsache an sich unerheblich, da dieser Sachverhalt klinisch erhoben werden kann. Zur Beurteilung der Arbeitsweise und Leistung der Entwicklungspapiere muß dieser Befund jedoch erwähnt werden. Oder bei dem ersten Milchmolaren (Tafel I, Abb. 1) ist zu sehen, wie Wurzel und Krone offenbar durch Resorption voneinander getrennt sind. Nach Tafel I, Abb. 1 könnte angenommen werden, als ob zwischen den Milchzähnen und den Prämolaren jeglicher Abbauprozeß an den Milchzahnalveolen schon vollendet sei. Die anderen Abbildungen (Tafel I, Abb. 2, 3) zeigen aber, daß dieser Vorgang noch keineswegs beendet ist.

Diese ungleichen Ergebnisse überraschen an sich nicht, da solche Veränderungen beim Wechsel photographischer Papiere nach der Härte von der photographischen Technik her bekannt sind. Im Rahmen ärztlicher Untersuchungsmethoden gewinnen solche Abweichungen, die im Positiv eines Röntgenbildes auftreten, aber erhebliche, praktische Bedeutung. Diese ersten Aufnahmebeispiele lassen erkennen, wie recht *Dieck* schon vor 25 Jahren mit dem Hinweis hatte, daß ein gutes Negativ mit guter Konturschärfe in der Durchsicht nicht notwendigerweise eine gute Kopie ergibt.

Neben der Bedeutung, die der Härte der Entwicklungspapiere und ihrer richtigen Auswahl zukommt, macht sich noch der Einfluß der Entwicklungszeit auf das Bildergebnis (Positiv) geltend. Die Abweichung von den genauen Zeiten führt zu ungleichen Bildwiedergaben: Wurde zu kurz entwickelt, so sieht alles mehr oder weniger grau in grau und gefleckt aus, während eine Verlängerung der Entwicklungsdauer das Bild vollkommen dunkel werden läßt. Außerdem kommen je nach der Papierhärte andere Bildeffekte heraus,

die besonders bei Unterentwicklung zu ganz anderen diagnostischen Bewertungen führen können.

Als ausführliches Beispiel für die Unterschiede zwischen weichen, normalen und harten Entwicklungspapieren mögen die Bilder der Tafeln II und III dienen. Während der Film ein normales Negativ (Güte A, siehe S. 11) zeigt, sehen wir je nach Entwicklungszeit und Entwicklungsdauer bei gleicher Entfernung von einer Lichtquelle und bei gleicher Temperatur und Konzentration des Entwicklers verschiedene Ergebnisse auf den drei oben angegebenen Papierhärtegraden*).

Zur Erleichterung der Übersicht der Tafeln II und III sind in der folgenden Tabelle Belichtungszeit und Entwicklungsdauer der einzelnen Bilder angegeben worden. (Lichtquelle und Entfernung siehe S. 11.) Die normale Belichtungszeit des Filmnegativs wurde mit dem „Kopierbelichtungsmesser Dremmeter" ermittelt, von dem in einem späteren Abschnitt dieser Arbeit noch die Rede sein wird. Die festgestellte Belichtungszeit betrug darnach 20 Sekunden und bedurfte einer Entwicklungsdauer von 1′ 30″. Dieses Positiv, welches als richtig verarbeitet anzusehen ist und somit gefordert werden muß, zeigt Tafel II Abb. 2.

Belichtungs- und Entwicklungszeiten zu Tafel II und III.

Nummer der Abbildungen	normal	über- belichtet	unter-	normal	über- entwickelt	unter-
1—3	20″	—	—	1′ 30″	—	—
4—6	20″	—	—	—	—	1′
7—9	20″	—	—	—	2′ 15″	—
10—12	—	—	10″	1′ 30″	—	—
13—15	—	—	10″	—	2′ 15″	—
16—18	—	30″	—	1′ 30″	—	—
19—21	—	30″	—	—	—	1′
22—24	—	30″	—	—	—	1′

Beschreibung der Bildergebnisse zu Tafel II und III.

Reihe I, Bild 1 bis 3, normal belichtet, normal entwickelt**). Bild 1 zeigt, wie das empfindliche, weiche Entwicklungspapier eine zu starke Schwärzung hervorgerufen hat, die jedoch die Deutung

*) In den senkrechten Bildreihen der Tafeln II und III wurde verwendet:
Für Reihe A Agfa Lupex weich,
Für Reihe B Agfa Lupex normal,
Für Reihe C Agfa Lupex hart.

**) Vgl. Übersicht, siehe oben.

des Befundes nicht in falsche Bahnen lenkt. Demgegenüber kann Bild 3 auf hartem Entwicklungspapier leicht zu Fehldeutungen führen. Denn das Bildergebnis weist im apicalen Bereich der Incisivi Zonen auf, die durchaus an diffuse Aufhellungen im Knochen erinnern, wie sie als Folge eines Krankheitsprozesses am Apex häufig beobachtet werden. In Anbetracht eines Traumas, das den Patienten an den oberen Frontzähnen betroffen hat, liegt auf Grund anamnestischer Erhebungen der Verdacht sehr nahe, daß auch die beiden Nachbarzähne vom verletzten Zahn gleichfalls eine Schädigung erlitten haben, wie z. B. ein Abriß der Pulpa mit folgendem Pulpentod. Bei Verkennung dieses Zustandes stellen sich erfahrungsgemäß Veränderungen der oben beschriebenen Art ein. Bild 2 stellt das zu fordernde Positiv dar, auf dem die im Negativ sichtbaren Feinheiten der Strukturen in vollständiger Weise wiedergegeben werden.

Reihe II, Bild 4 bis 6, normal belichtet, unterentwickelt*). Bild 4 bestätigt, wie das unterentwickelte, weiche Entwicklungspapier die im Bild 1 bei normaler Entwicklung hervorgerufene starke Schwärzung teilweise unterdrückt und so einen gewissen Ausgleich schafft, während auf dem normalarbeitenden Entwicklungspapier (Abb. 5) zu erkennen ist, daß infolge der Unterentwicklung schon einige Strukturen verschluckt worden sind. Abb. 6 zeigt das im verstärkten Maße. Der Befund reicht zur Sicherung der Diagnose nicht aus.

Reihe III, Bild 7 bis 9, normal belichtet, überentwickelt*). Während Bild 7 auf dem weichen Entwicklungspapier infolge Überentwicklung eine Schwärzung bis zur Unbrauchbarkeit zeigt, ist auf dem normalen Entwicklungspapier (Abb. 8) eine stärkere Schwärzung als bei den vorher erzielten Ergebnissen in Bild 2 und 5 festzustellen, die eine richtige Auswertung noch nicht vereitelt. Abb. 9 ist ein Beleg dafür, wie die Überentwicklung allein schon in der Lage ist, auf dem harten Entwicklungspapier im Filmnegativ vorhandene Strukturen, wenn auch nicht in einwandfreier Form, immerhin andeutungsweise, herauszuholen.

Reihe IV, Bild 10 bis 12, unterbelichtet, normal entwickelt*). Auf Abb. 10 ist die Unterbelichtung des weicharbeitenden Entwicklungspapieres noch mehr als in Abb. 4 ausgeglichen worden. Allerdings darf nicht übersehen werden, daß das Bild einen graugrünen Ton aufzeigt und nicht in dem schwarz-weißen Farbton uns entgegentritt, wie es auf dem richtig belichteten und entwickelten weicharbeitenden Entwicklungspapier in Abb. 1 zu sehen ist. Ein Vergleich zwischen Abb. 11 und Abb. 5 zeigt uns, daß auf dem normal

*) Vgl. Übersicht S. 15.

arbeitenden Entwicklungspapier die sachgemäße belichtete, aber unterentwickelte Kopie bedeutend besser zur Sicherung der Diagnose verwertet werden kann, als das unterbelichtete, aber normal entwickelte Bildergebnis, dem jede Brauchbarkeit abgesprochen werden muß. Das gilt in gleicher Weise vom Ergebnis in Bild 12.

Reihe V, Bild 13 bis 15, unterbelichtet, überentwickelt*). Diese Bildergebnisse sind mit den Abb. 4 bis 6 fast auf eine Stufe zu stellen. Hierbei ist noch zu erwähnen, daß eine noch längere Entwicklungsdauer gequälte Bilder gezeigt hätte**).

Reihe VI, Bild 16 bis 18, überbelichtet, normal entwickelt*). Ein Vergleich dieser Reihe mit den Bildern der Reihe I zeigt uns die vorauszusehende Tatsache, daß die überbelichteten, normal entwickelten Bilder stärker herausgekommen sind, als bei den normal belichteten und normal entwickelten der Reihe I. Zwar reicht Bild 18 noch nicht ganz zur Sicherung der Diagnose aus, aber es ist hierbei zu erkennen, daß die Knochenstrukturen am besten von allen auf hartem Entwicklungspapier entwickelten Bildern der Bildserie C zu erkennen sind***).

Reihe VII und VIII, Bild 19 bis 21 und 22 bis 24, überbelichtet, unterentwickelt*). Bei der Betrachtung der beiden Bildreihen VII und VIII fällt besonders der große Unterschied im Ergebnis der Abb. 19 bis 21 und 22 bis 24 auf. Obwohl beide Bildreihen gleichmäßig belichtet und entwickelt wurden, lassen die Bilder 19 bis 21 erkennen, daß in dieser Bildreihe die Überbelichtung des Entwicklungspapieres durch die Unterentwicklung nicht auszugleichen war, wie doch anzunehmen wäre. Hier macht sich jetzt ein weiterer Faktor geltend, der bisher noch nicht erörtert wurde und der, wie die Abbildungen 22 bis 24 zeigen, auf die Bildwiedergabe nicht ohne Einfluß ist, und zwar die verbrauchte Entwicklerlösung. Es handelt sich bei den Bildern 19 bis 21 um Ermüdungserscheinungen des Entwicklers, die es unmöglich machten, den besten Effekt der Bildwiedergabe herauszuholen und große Abweichungen im Vergleich zu der normalen Kopie verursachen****).

---

*) Vgl. Übersicht, S. 15.

**) Unterbelichtete und unterentwickelte Entwicklungspapiere ergaben gänzlich unbrauchbare Resultate, so daß auf ihre Wiedergabe verzichtet wurde.

***) Überbelichtete und überentwickelte Entwicklungspapiere zeitigten zu dunkle Bildergebnisse — selbst auf hartem Entwicklungspapier unbrauchbar —, so daß Ausführungen hierüber sich erübrigen.

****) *Hondius-Boldingh* gibt ein Verfahren zur Prüfung des Entwicklers an, das jedoch nur für große Entwicklertanks eine Bedeutung hat, aber nicht für das geringe Entwicklerquantum bei der Schalenentwicklung.

Außerdem können die Bilder 22 bis 24 mit den Bildern 13 bis 15 fast gleichgesetzt und dabei festgestellt werden, daß die Überbelichtung eher durch Unterentwicklung auszugleichen ist, als eine Unterbelichtung durch Überentwicklung, d. h. also, daß die Belichtungskomponente für die Bildwiedergabe höher zu bewerten ist, als die Entwicklungskomponente.

Es fragt sich nun, ob es möglich ist, unterexponierte oder unterentwickelte Negative durch entsprechend längere oder kürzere Belichtung bzw. Entwicklung des Entwicklungspapieres deutlicher wiederzugeben.

Ein unterexponiertes Filmnegativ zeigt selten oder nur kaum die Knochenstrukturen, selbst wenn es sachgemäß oder sogar überentwickelt wurde. Im Gegensatz zu einem normal exponierten Filmnegativ, das nicht genügend durchentwickelt ist, und bei dem die Knochenstrukturen dann wegen der geringen Kontrastzeichnung für das Auge nur mit Hilfsmitteln erkennbar sind. Von vornherein besteht daher keine Möglichkeit, da etwas herauszuholen, wo nichts zu sehen ist, wie bei einem unterexponierten Filmnegativ. Es erübrigt sich dann auch die Prüfung der Bildwiedergabe dieser Filme (Negative).

Anders verhält es sich beim normal exponierten, aber unterentwickelten Negativ. Als Beispiel diene Abb. 12 der Tafel IV. Das Filmnegativ, das der Güte B. (siehe S. 11) zuzurechnen ist, läßt die Strukturen der Spongiosa erkennen, wenn es gegen eine stark abgeblendete Lichtquelle gehalten wird. Das vor uns liegende Positiv ist auf normalem Entwicklungspapier unterbelichtet und unterentwickelt. Auf hartem Entwicklungspapier mußte für dieselbe Bildwiedergabe normal belichtet werden. Wir sehen, daß der Periodontalspalt, die Spongiosa wie auch die geringe Aufhellung am Apex des seitlichen Schneidezahnes zu erkennen sind.

Wie verhält es sich nun aber bei überexponierten und bei der Entwicklung nicht ausgeglichenen bzw. normal belichteten aber überentwickelten Negativen? *Dieck* schreibt hierzu:

> „Bei der überexponierten Aufnahme ist zwar Zeichnung im Bilde vorhanden, aber durch die tiefe Schwärze so verdeckt, daß nur eine ganz scharfe Lichtquelle sie in der Durchsicht erkennbar macht. Unter Umständen kann jedoch von einem solchen Negativ eine ausgezeichnete Kopie gewonnen werden."

Einige Zeilen weiter heißt es dann:

> „Will man eine gute Kopie erhalten, so empfiehlt es sich, viel stärker durchzuentwickeln, als es für die Betrachtung in der Durchsicht gut ist, oder selbst auch eine überexponierte Aufnahme zu machen. Die Tiefen des Negativs werden dann stärker und bei der Kopierung halten sie dementsprechend das Licht mehr zurück. Die Kopierdauer wird damit zwar verlängert, aber das Resultat ist besser."

Diese Ausführungen *Diecks* waren zu jener Zeit (1911) sicherlich voll und ganz berechtigt, da die damals ausschließlich gebräuchlichen Auskopierpapiere unseren heutigen weichen Entwicklungspapieren nahe kommen und daher ein dichteres Filmnegativ für das Kopierverfahren günstiger war. Heute aber, wo wir über verschiedene Härtegrade bei Entwicklungspapieren verfügen, ist diese Empfehlung nicht mehr am Platze, und es müssen genau die Regeln der Exposition wie die der Entwicklung eines Filmnegativs befolgt werden, wenn eine dementsprechende Bildwiedergabe (Positiv) erhalten werden soll.

Als Beispiel hierfür mögen die Bilder 10a, b und 11 der Tafel IV dienen. Es sind zwei Filme (Negative) einer Patientin, die kurz nacheinander exponiert wurden, und zwar vor der Wurzelfüllung des zweiten Prämolaren (Abb. 10a, b Tafel IV) und nach der Wurzelfüllung (Abb. 11 Tafel IV). Die erste Röntgenaufnahme (Negativ) ist überentwickelt, gleich der Güte C (siehe S. 11). Wird sie gegen eine starke Lichtquelle gehalten, dann ist 1. die Struktur der Spongiosa, 2. die Füllung des Eckzahnes wie die des ersten Prämolaren und 3. die Grenze der Oberkieferhöhle zu erkennen. Die zweite Röntgenaufnahme (Abb. 11 Tafel IV) ist der Güte A zuzurechnen, da es sich wirklich um ein schwarz-weißes, d. h. kontrastreiches Bildnegativ handelt. Das Positiv des richtig exponierten und entwickelten Filmnegativs (Abb. 11 Tafel IV) ist gut herausentwickelt. Die Abzüge des stark durchentwickelten Negativs (Abb. 10a Tafel IV) dagegen geben selbst bei längerer Belichtungszeit wie auch bei verlängerter Entwicklungsdauer auf weichem Entwicklungspapier nicht ganz dasselbe wieder, was man auf dem Filmnegativ, gegen eine starke Lichtquelle gehalten, erkennt. Eine solche Auswertung des Positivs von diesem dichten Negativ ist erst möglich gemacht, wie Abb. 10b beweist, bei der Verarbeitung auf Bromsilberpapier.

Versuche auf normalem oder hartem Entwicklungspapier verliefen negativ. Dies ist auch selbstverständlich, da bei dichten Negativen (Güte C. siehe S. 11) um so mehr Feinheiten der Strukturen verschluckt werden, je härter das Entwicklungspapier ist.

Eine noch längere Durchentwicklung des Entwicklungspapieres von einem Negativ der Güte C (siehe S. 11) läßt das Bildergebnis (Positiv) gequält erscheinen. Außerdem kann die Grenze der Entwicklungsmöglichkeit beim stärkeren Durchentwickeln allzuleicht überschritten werden. Es empfiehlt sich bei solchen Filmnegativen der Güte C (siehe S. 11) „Agfa Brovira" als Entwicklungspapier zu nehmen, da es wegen seiner empfindlicheren Emulsion eine günstigere Bildwiedergabe ermöglicht.

Von großer Wichtigkeit ist es noch, zu wissen, ob wirklich alle Sorgfalt bei dem Kopierverfahren angewandt wurde oder nicht. Es

ist nicht gleichgültig, ob der Zahnarzt die Abzüge selbst herstellt bzw. unter seiner Aufsicht machen läßt, oder ob er sie in einer photographischen Werkstätte anfertigen läßt. Wie unterschiedlich von diesen Stellen gearbeitet wird, belegen die Röntgenbildabzüge der Tafel IV, Abb. 1 bis 9. Die senkrecht untereinander aufgestellten Bilder zeigen die Bildergebnisse der einzelnen Filmgüten A, B, C (siehe S. 11) an. Die Reihen I, II und III sind jeweils die Ergebnisse von drei verschiedenen photographischen Anstalten, denen die drei Filmgüten A, B, C zur Verarbeitung übergeben wurden. Zum Vergleich möge die Bildreihe IV, Abb. 10a, b, 11 und 12 herangezogen werden, die ich selbst belichtet und entwickelt habe. Es ist bemerkenswert, zu sehen, daß es nur einem Laboratorium mit Abb. 9 gelungen ist, bei den Bildern der Güte C (siehe S. 11) dem Positiv einigermaßen gerecht zu werden, während die beiden anderen Kopien Abb. 3 und 6 nur ein verwaschenes Ergebnis zeitigen, d. h. es sind eben noch die einzelnen Zähne mit ihren Füllungen erkennbar, schlecht aber die Spongiosastruktur und die Aufhellung am Apex des seitlichen Schneidezahns. Die Abzüge reichen daher für die Sicherstellung der Diagnose nicht aus.

Bei der Betrachtung der Abbildungen 2, 5, 8 und 11 (Ergebnisse vom Röntgenfilm der Güte A (siehe S. 11) kann festgestellt werden, daß mit Ausnahme der Abb. 8 die Ergebnisse fast übereinstimmen. Bei den Bildern 1, 4, 7 und 9 (Tafel IV) ist zu sehen, wie jedes Laboratorium verschieden die Schwierigkeiten überwand, die ein Filmnegativ der Güte C (siehe S. 11) bei der Bearbeitung desselben bereitet. Wir möchten annehmen, daß Bild 7 das am besten herausentwickelte Ergebnis sei. Bei genauer Betrachtung ist aber zu erkennen, daß es doch einen gequälten Eindruck macht, was immer auf eine zu lange Entwicklung zurückzuführen ist.

Deutlicher als auf dieser Tafel IV kann kaum der Nachweis erbracht werden, daß nur dann die genaue Wiedergabe eines Filmnegativs zu erhalten ist, wenn mit der nötigen Sorgfalt an ihre Herstellung herangetreten wird.

Sollte aber die Technik des Kopierverfahrens bei dem einzelnen Praktiker nicht ausreichen, so ist es besser, wenn nach *Robinsohn* und *Spitzer* ein Diagnostogramm hergestellt, d. h. nach dem Röntgenfilm eine Skizze angefertigt wird, die durch entsprechende Erläuterungen jedem verständlich macht, worum es sich im wesentlichen handelt.

Besondere Beachtung muß den für eine Reproduktion bestimmten Bildwiedergaben geschenkt werden. Wie oft ist gerade da zu bemerken, mit welcher geringen Sorgfalt die Kopie angefertigt worden ist, denn nur zu einem Teil läßt sich die minderwertige Wiedergabe auf das Umdruckverfahren zurückführen. Es muß mit Nachdruck

darauf hingewiesen werden, daß für die Veröffentlichung nur einwandfreie Röntgenbildabzüge gewählt werden, die stets bei kunstgerecht behandelten Filmnegativen zu erhalten sind. Sollte das Negativ sich aus irgendwelchen Gründen an der Eignungsgrenze für die Bildwiedergabe befinden (sei es, daß es zu wenig oder zu viel belichtet, oder aber, daß es unter- oder überentwickelt wurde), so ist zum mindesten eine Skizze — Diagnostogramm — nebst Erläuterungen nach dem Beispiel von *Robinsohn* und *Spitzer* hinzuzufügen. Auf dem Wege über ein solches Diagnostogramm mit kurzen textlichen Angaben kann dem Leser mehr vermittelt werden, als aus einer mittelmäßigen Kopie, von der bekanntlich — wie bei jeder Reproduktion im Druckverfahren — manches — zum Teil sehr wesentliche Feinheiten eines Bildes — verlorenzugehen pflegen. Vor allen Dingen ist dies der Fall, wenn statt des glänzenden Papieres nur das einfache übliche Zeitschriftenpapier zur Verfügung steht.

Untersuchungen mit einem Kopierbelichtungsmesser.

Seit einiger Zeit ist ein „Kopierbelichtungsmesser, Dremmeter, Patent Dr. E. Mayer" in den Handel gekommen (Abb. 3). Um keine Möglichkeiten zur Entwicklung des bestmöglichen Kopierverfahrens außer acht zu lassen, sollen auch die Versuche mit dem „Dremmeter" hier angeführt werden. Es heißt in der

Gebrauchsanweisung des Dremmeter.

„Funktion. Wird ein Entwicklungspapier mit einem Dremmeter, welcher zwischen die Lichtquelle und das Negativ geschaltet wird, beliebig lang belichtet, so erhält man einen Probestreifen, von welchem man die richtige Belichtungszeit mühelos feststellen kann.

Der richtige Probestreifen soll die Größe des Dremmeter haben, muß jedoch mindestens die Hälfte desselben der Länge nach decken.

Die Anordnung ist so zu treffen, daß das Licht zuerst den Dremmeter und dann das Negativ passiert.

Bei Kontaktdruck liegt die Schicht des Dremmeter auf der Glasseite des Negativs. Der Kopierrahmen soll jedoch nicht bewegt werden, sonst erscheinen die Randziffern unscharf.

Bei Films ist die Anordnung gleichgültig.

Bei Vergrößerungen ist nur ein Probestreifen in der Größe des Dremmeter nötig. — Der Streifen wird auf eine charakteristische Stelle der Vergrößerung in der Weise gebracht, daß das Licht durch den Dremmeter auf die Schicht des Probestreifens fällt.

Belichtung. Für die Belichtung der Probe besteht ein sehr großer Spielraum zwischen den 4- bis 50fachen der richtigen Belichtungszeit. Welche Zeit innerhalb dieser Grenzen gewählt wird, ist für das Resultat gleichgültig. Wichtig ist jedoch, die angewendete Belichtungszeit auf dem Probestreifen zu notieren.

Entwicklung. Der Probestreifen muß vollständig ausentwickelt werden. Die Entwicklung ist solange fortzusetzen, bis sie in den hellsten Feldern nicht mehr fortschreitet. Ergeben sich zulange Belichtungszeiten als Resultat, so ist nicht ausentwickelt worden.

Beurteilung. Wird der Probestreifen, nachdem er ausfixiert ist, bei gutem Licht betrachtet, so sieht man eine Kopie, enthaltend eine Reihe von Bildfeldern, von welchen man das am günstigsten aussehende Bild wählt. Die Bruchzahl neben dem für richtig befundenen Feld zeigt an, um wieviel die Belichtungszeit zu verkürzen ist; diese verkürzte Zeit ist die richtige Expositionszeit für das betreffende Negativ.

Beispiel. Würde das Probeblatt 60 Sekunden lang belichtet und als richtiges Feld das mit ¼ bezeichnete herausgefunden werden, dann ist die Belichtungszeit ¼ von 60, ist gleich 15 Sekunden.

Erscheint nur das erste Feld richtig belichtet, oder sind auch die gedecktesten Felder des Negativs schon dunkel, so war die Probezeit zu kurz oder zu lang gewählt, und die Probe ist mit entsprechender Korrektur zu wiederholen.

Die gewonnenen Resultate gelten immer nur für gleiche Verhältnisse; gleiche Lichtquelle, gleicher Abstand vom Licht, gleiches Papier, gleicher Entwickler. Das nach der gefundenen Belichtungszeit belichtete Papier zeigt den Charakter des gewählten Feldes. Durch Wahl dunklerer und hellerer Felder können (bei entsprechender Entwicklung) kontrastreiche oder weiche Drucke erzielt werden.

Vergleiche der Empfindlichkeit von Platten oder Papieren. Verschiedene Papiere oder Plattensorten werden unter dem Dremmeter zugleich oder nacheinander genau gleichbelichtet und sodann vollständig ausentwickelt. Das empfindlichere Material ist jenes, welches mehr entwickelte Felder zeigt. Die Differenzen in der Empfindlichkeit zeigen die Zahlen an."

Es standen mir zwei Dremmeter derselben Herstellerfirma zur Verfügung, die aber aus verschiedenen Photogeschäften herrührten. Schon bei der Betrachtung beider Dremmeter und bei den ersten Versuchen stellte es sich heraus, daß beide Dremmeter in ihrer Dichte nicht übereinstimmten und verschiedene Bildeffekte hervorbrachten. Die Abbildungen 4 und 5 geben die unter gleichen Bedingungen mit beiden Dremmetern erzielten Ergebnisse wieder. Beide Dremmeter wurden zum objektiven Vergleich ihrer Leistung am selben Negativ erprobt. Als Lichtquelle diente eine 25-Watt-Glühbirne für 225 Volt. Die Entfernung zwischen Lichtquelle und Belichtungsgegenstand betrug 50 cm und die Belichtungszeit 3 Minuten. Entwickler, Fixierbad und Temperatur entsprechend den eingangs erwähnten Bedingungen (siehe S. 12).

Die Gegenüberstellung des Ergebnisses in den Abb. 4 und 5 läßt deutlich erkennen, daß das in Abb. 5 verwendete Dremmeter für

Lichtstrahlen weniger durchlässig ist, als das andere in Abb. 4. Für die Abb. 5 genügt die Belichtungszeit von 3 Minuten noch nicht. Weitere Versuche ergaben, daß dieses für Abb. 5 verwendete Dremmeter erst bei einer Belichtungszeit von 4′ 30″ beim gleichen Objekt annähernd dieselbe Schwärzung im selben Felde lieferte, wie jenes in Abb. 4 nach drei Minuten.

Diese Feststellung ist praktisch jedoch ohne Belang, da zur Ermittlung der Belichtungszeit aus dem Dremmeter ein Belichtungsspielraum vom 4- bis 50fachen zur Verfügung steht. Beim Dremmeterversuch ergibt sich also beim gleichen Negativ je nach der Länge der Belichtungszeit ein anderer Divisor, der jeweils mit seinem Endergebnis mit den anderen Belichtungszeiten im Dremmeterversuch übereinstimmt. Letzten Endes kommt also für die Belichtungszeit bei beiden Dremmetern dasselbe heraus.

Bei der Erprobung des Dremmeter an Zahnfilmen stellte sich heraus, daß auf diesem Wege auch für Röntgenfilme verschiedener Dichte, bei deren Vervielfältigung zum Positiv vielfach tastend vorgegangen wird und großenteils ungenügende Ergebnisse gezeitigt werden, sich die richtige Belichtungszeit leicht und genau bestimmen läßt. Die Abb. 7 und 8 zeigen als Beispiel das mit dem Dremmeter erzielte Ergebnis. Vorher wurde ein normal exponiertes, aber unterentwickeltes Doppelfilmnegativ nach der Gebrauchsanweisung mit dem Dremmeter drei Minuten auf normal arbeitendem Entwicklungspapier belichtet und in 1′ 30″ ausentwickelt (Abb. 7). Aus den Feldern wählte ich für die Belichtung der Kopie das mit $^1/_{15}$ bezeichnete Bildfeld. Nach einer Belichtungszeit von 12 Sekunden erhielt ich das Bild in Abb. 8. Daraus ist zu ersehen, wie genau es sich mit dem Dremmeter arbeiten läßt.

Wenn die Probeentwicklung mit dem Dremmeter Manchem als Nachteil erscheinen könnte, da es das Kopierverfahren verzögert, so wird dieser Nachteil doch dadurch ausgeglichen, daß auf diesem Wege die richtige Belichtungszeit schneller gefunden wird. Das gilt besonders in Grenzfällen für die Bildwiedergabe von Filmnegativen der Güte B und C (siehe S. 11). Sicherlich aber ist der Dremmeter für den im Kopierverfahren unerfahrenen Kollegen ein willkommenes Hilfsmittel.

Als ein Nachteil für die Verwendung des Dremmeter bei Zahnfilmen erscheint die Tatsache, daß ein kleinerer Dremmeter als in der Größe 6×9 nicht im Handel ist. Wenn zwei Filmnegative zur Hand sind, können sie nebeneinander belichtet werden, wie im Beispiel der Abb. 7, wodurch in einem Belichtungsgang alle 12 Felder ausgenutzt werden. Ist jedoch nur ein kleiner Einzelfilm verfügbar, dann muß er einmal mit der oberen und einmal mit der unteren Hälfte des Dremmeter belichtet werden, da, wie die Versuche gezeigt

haben, sechs Felder der Dremmeterprobe nicht ausreichen. Wünschenswert wäre für die Verarbeitung von Zahnfilmen ein Dremmeter kleineren Formats mit den entsprechend verkleinerten Feldern, wobei jedoch dahingestellt bleibt, ob bei der Vielheit der aus einem Zahnfilm herauszulesenden Punkte das für die Belichtungszeit und das Entwicklungspapier benötigte, hier stark verkleinerte Feld, sich ohne Schwierigkeit herausfinden ließe.

Als Ergebnis der Dremmeterversuche erweist sich die Bewährung des Dremmeter auch bei der Verarbeitung von Zahnfilmen, so daß seine Anwendung vor allem in Fällen flauer oder harter Negative empfohlen werden kann.

Zusammenfassung.

Zur Erlangung eines Positivs, das dem Negativ in seinen Einzelheiten weitestgehend entspricht, sind bei der Bearbeitung des Entwicklungspapieres verschiedene Faktoren von Wichtigkeit.

Negative normaler Dichte bieten bei der Verarbeitung zum Positiv im allgemeinen keine Schwierigkeiten, wenn die Verarbeitung in fachkundigen Händen liegt. Jedoch muß darauf aufmerksam gemacht werden, daß im Gegensatz zu photographischen Laboratorien, die für gewerbliche Arbeiten harte Entwicklungspapiere bevorzugen, für solche Negative äußerstenfalls ein normal arbeitendes, wenn nicht sogar ein weich arbeitendes Entwicklungspapier gewählt werden darf, um aus dem Negativ die bestmögliche Ausbeute zu erzielen.

Flaue bzw. harte Negative bedürfen besonders vorsorglicher Verarbeitung, wenn nicht wesentliche Einzelheiten der im Negativ festgehaltenen Strukturen verschluckt werden sollen. Bei Nichtbeachtung dieser Tatsache führen solche Positivergebnisse zu Deutungsirrtümern des Röntgenbefundes, da gerade die Strukturfeinheiten im Röntgenogramm von Zähnen und Kiefern eine besondere Rolle spielen.

Richtige Wahl des Entwicklungspapieres, der Belichtungszeit und der Entwicklungsdauer sind neben der Einhaltung der bekannten Entwicklungsvorschriften unerläßlich. Über den Einfluß der Belichtungs- und Entwicklungsdauer bei der Benutzung von Entwicklungspapieren verschiedener Härtegrade konnte folgendes ermittelt werden:

1. Die Belichtungskomponente bei der Bildwiedergabe, besonders von flauen bzw. dichten Negativen, ist höher zu bewerten als die Entwicklungskomponente, d. h.

a) ein von einem normalen Filmnegativ (schwarz-weiß) überbelichtetes Entwicklungspapier ist bei nachfolgender Unterentwicklung besser ausgeglichen als ein von demselben Negativ unterbelichtetes aber überentwickeltes Entwicklungspapier;

b) bei einem flauen Negativ ergibt die Unterbelichtung und richtige Entwicklung des Entwicklungspapieres einen ausgeglicheneren Positivabzug als bei voraufgegangener richtiger Belichtung oder Überbelichtung die Unterentwicklung des Entwicklungspapieres;

c) bei einem dichten Negativ wirkt die Überbelichtung des Entwicklungspapieres mit anschließender normaler Entwicklung günstiger auf das Bildergebnis als die Überentwicklung des richtig oder unterbelichteten Entwicklungspapieres von demselben dichten Negativ. Es empfiehlt sich außerdem bei dichten Negativen für die Bildwiedergabe Bromsilberpapier zu nehmen.

2. Ist bei Unterexposition mit Unterentwicklung des Filmnegativs keine Möglichkeit vorhanden, mit Entwicklungspapieren ein brauchbares Positiv zu erzielen, dann empfiehlt sich die Anfertigung eines Diagnostogramms nach *Robinsohn* und *Spitzer*.

3. Die Herstellung eines Bildabzuges in einer photographischen Werkstatt gibt keine Gewähr für die bestmögliche Verarbeitung des Negativs.

Zur Bestimmung der Belichtungszeit von Entwicklungspapieren bei Negativen verschiedener Dichte hat sich der „Kopierbelichtungsmesser Dremmeter" durchaus bewährt, so daß seine Anwendung bei Negativen, deren Belichtungszeiten nur schätzungsweise bestimmbar sind, durchaus empfohlen werden kann, auch wenn es sich nicht um Vergrößerungen handelt.

Zum Schluß dieser Arbeit danke ich Herrn Dozent Dr. *von Reckow* für die Überlassung des Themas und für die mir gegebenen Anregungen und Unterstützung bei Durchführung und Abfassung der Arbeit.

Dem Direktor des Zahnärztlichen Instituts, Herrn Prof. Dr. *Hans Fliege* bin ich für die Überlassung des Materials zu Dank verpflichtet.

Literaturverzeichnis

Albers-Schönberg: Die Röntgentechnik. IV. Auflage 1913, V. Auflage 1919. Hamburg.

Adler: Beitrag zur röntgenologischen Untersuchung der Spongiosa des Unterkiefers. Schweizerische Monatsschrift für Zahnheilkunde 1929 (XXXIX), S. 539–553.

Hondius W. Boldingh: Ein Verfahren zur Prüfung des Entwicklers. Acta Radiologica, Stockholm, Vol. XI. Fasc. 2; N:o. 60.

Bronkhorst: Kontrast und Schärfe im Röntgenbild. Leipzig, 1927.

Dieck: Anatomie und Pathologie der Zähne und Kiefer im Röntgenbild. Hamburg 1911.

Eggert: Einführung in die Röntgenphotographie. V. Auflage 1931, VI. Auflage 1936. Leipzig.

Haenisch-Holthusen: Einführung in die Röntgenologie. Leipzig 1933.

Herz: Die pathologischen Grundlagen des Röntgenbildes. Leipzig 1929.

Leix: Einführung in die Zahnärztliche Röntgenologie. München 1923.

Loos: Die Röntgenuntersuchung der Kiefer und Zähne. (Franz M. Groedel: Lehrbuch und Atlas der Röntgendiagnostik in der inneren Medizin und ihren Grenzgebieten.) München 1935.

Robinsohn und *Spitzer:* Odonto-Diagnostogramm (Graphische Darstellung zahnröntgenologischer Diagnosen). Österreichische Zeitschrift für Stomatologie. Wien-Berlin 1913, Heft 9.

Lebenslauf

Als Sohn der verstorbenen Eheleute, Missionar Friedrich Schlipköter und Clara, geb. Doll, wurde ich, *Julius Schlipköter,* am 22. Oktober 1909 in Poerwodadi (Java) geboren. Dort besuchte ich von 1916 bis 1920 die holländische Grundschule. Nach unserer Rückkehr besuchte ich in Deutschland von Oktober 1920 bis Ostern 1921 die Volksschule der Waisen- und Missionsanstalt in Neukirchen (Kr. Moers), von 1921 bis 1925 die höhere Privatschule dortselbst und von 1925 bis 1930 das Gymnasium Adolfinum in Moers, wo ich meine Reifeprüfung bestand. Seit dem Sommersemester 1930 widmete ich mich dem Studium der Zahnheilkunde in Bonn und Kiel, wo ich am 23. Oktober 1931 die zahnärztliche Vorprüfung bestand. Vom Wintersemester 1931/32 an studierte ich an der Philipps-Universität in Marburg und legte im Februar 1934 meine zahnärztliche Staatsprüfung ab. Anschließend erhielt ich die Approbation. Seit dem 1. April 1934 bin ich als Assistent am Zahnärztlichen Institut der Universität Marburg tätig.

Meine akademischen Lehrer waren: Aichel, Baur, Benninghoff, Boeminghaus, Dabelow, Diels, Eimer, Fitting, Fliege, Goerttler, Hentze, Höber, Kantorowicz, Kleinfeller, Konen, Kunzendorf, Loebell, Mond, Pfannenstiel, Pfeiffer, von Reckow, Schubert, Seidel †, Sobotta, Spanner, Stöhr, Thorring, Versé, Wiedhopf.

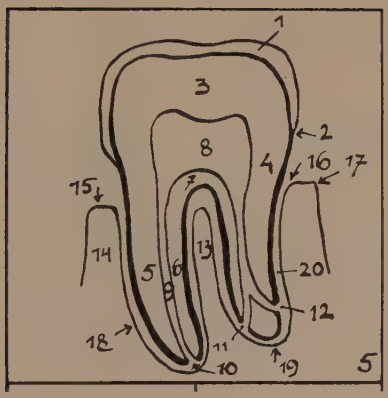

Abb. 1
Schema zur diagnostischen Auswertung vom Röntgenogramm eines Zahnes nach Robinsohn und Spitzer. (Erläuterungen s. S. 8, 9).

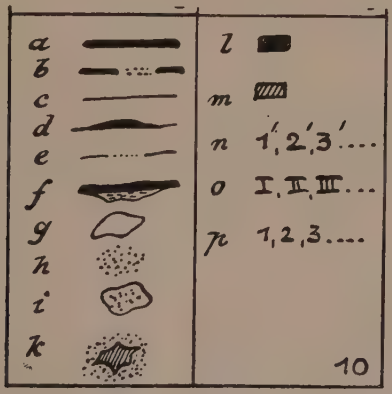

Abb. 2
Richtlinien zur graphischen Darstellung pathologischer Zustände im dentalen Röntgenogramm nach Robinsohn und Spitzer (Erläuterungen s. S. 9).

Abb. 3
„Kopierbelichtungsmesser-Dremmeter".

Abb. 4 Dremmeterversuch mit Dremmeter I.
Belichtungszeit 3′.

Abb. 5 Dremmeterversuch mit Dremmeter II.
Belichtungszeit 3′.

Abb. 6 Dremmeterversuch mit Dremmeter II.
Belichtungszeit 4′ 30″.

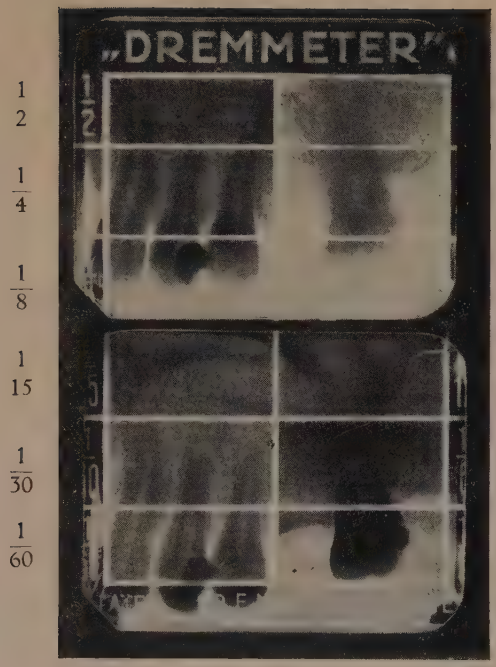

Abb. 7
Dremmeterversuch an einem flauen Negativ. Belichtungszeit 3', Entwicklungsdauer 1' 30".
Das mit $^1/_{15}$ bezeichnete Feld zeigt die brauchbare Schwärzung.

Abb. 8
Positiv nach dem Ergebnis von Abb. 7, Feld $^1/_{15}$.
Belichtungszeit 12".

Tafel I.



Abb. 1
„Agfa Lupex“ hart



Abb. 4



Abb. 2
„Agfa Lupex“ normal

Abb. 5



Abb. 3
„Agfa Lupex“ weich

Abb. 6

Beispiel der Arbeitsweise von Entwicklungspapieren verschiedener Härtegrade bei einem Röntgennegativ normaler Dichte unter gleichen Belichtungs- und Entwicklungsdaten.

Die beigefügten Diagnostogramme zeigen die von Fall zu Fall erkennbaren und wesentlichen Strukturen der Positive.

Beispiel des Verhaltens von Entwicklungspapieren verschiedener Hartegrade beim Röntgennegativ normaler Dichte unter wechselnden Belichtungs- und Entwicklungsdaten. (Fortsetzung auf Tafel III).

	A. = Agfa Lupex weich	B. = Agfa Lupex, normal	C. = Agfa Lupex, hart
Reihe I	Abb. 1 normal belichtet normal entwickelt	Abb. 2 normal belichtet normal entwickelt	Abb. 3 normal belichtet normal entwickelt
Reihe II	Abb. 4 normal belichtet unter-entwickelt	Abb. 5 normal belichtet unter-entwickelt	Abb. 6 normal belichtet unter-entwickelt
Reihe III	Abb. 7 normal belichtet über-entwickelt	Abb. 8 normal belichtet über-entwickelt	Abb. 9 normal belichtet über-entwickelt
Reihe IV	Abb. 10 unter-belichtet normal entwickelt	Abb. 11 unter-belichtet normal entwickelt	 Abb. 12 unter-belichtet normal entwickelt

Tafel III.

Beispiel des Verhaltens von Entwicklungspapieren verschiedener Härtegrade beim Röntgennegativ normaler Dichte unter wechselnden Belichtungs- und Entwicklungsdaten. (Fortsetzung von Tafel II).

	A. = Agfa Lupex, weich	B. = Agfa Lupex, normal	C. = Agfa Lupex, hart
Reihe V			
	Abb. 13 unter-belichtet über-entwickelt	Abb. 14 unter-belichtet über-entwickelt	Abb. 15 unter-belichtet über-entwickelt
Reihe VI			
	Abb. 16 über-belichtet normal entwickelt	Abb. 17 über-belichtet normal entwickelt	Abb. 18 über-belichtet normal entwickelt
Reihe VII			
	Abb. 19 über-belichtet unter-entwickelt	Abb. 20 über-belichtet unter-entwickelt	Abb. 21 über-belichtet unter-entwickelt
Reihe VIII			
	Abb. 22 über-belichtet unter-entwickelt	Abb. 23 über-belichtet unter-entwickelt	Abb. 24 über-belichtet unter-entwickelt

Tafel IV.

Zusammenstellung von 4 Bildreihen, von denen Reihe I—III von verschiedenen Laboratorien, Reihe IV vom Verfasser, unabhängig von einander angefertigt wurden, zur Kontrolle der Behandlungsweise von Röntgenfilmen.

	Spalte C, dichtes Negativ	Spalte A, normales Negativ	Spalte B, flaues Negativ
Reihe I	Abb. 1	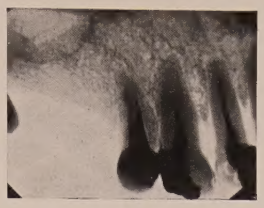 Abb. 2	Abb. 3
Reihe II	Abb. 4	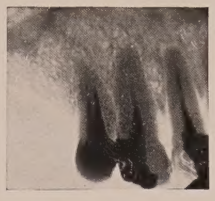 Abb. 5	Abb. 6
Reihe III	Abb. 7	Abb. 8	Abb. 9
Reihe IV	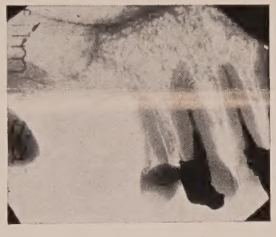 Abb. 10a Agfa Lupex, weich	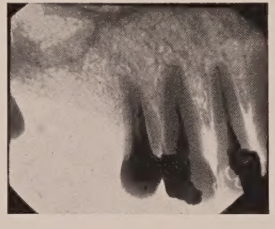 Abb. 11	Abb. 12
	Abb. 10b Agfa Brovira, weich		